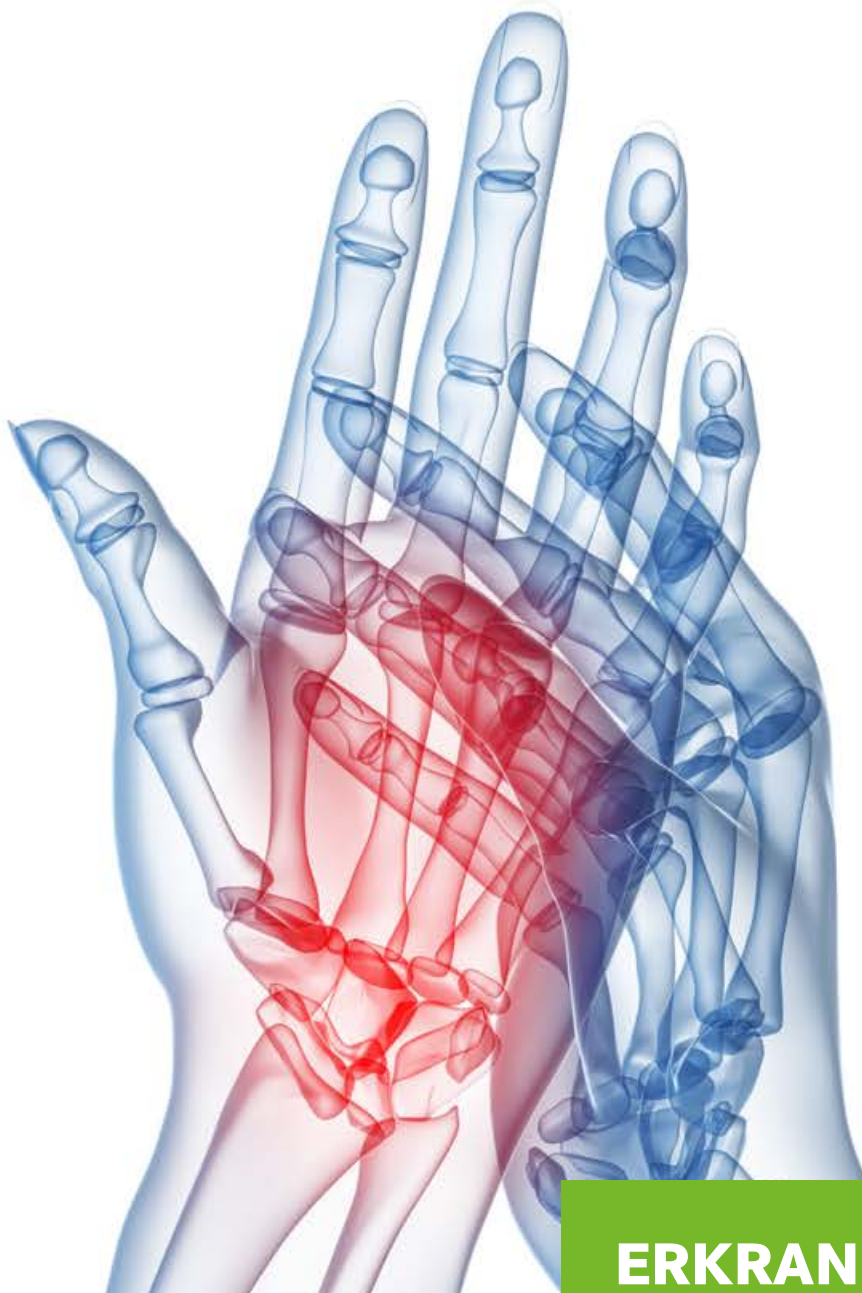




Mehr Infos: [www.alb-fils-kliniken.de](http://www.alb-fils-kliniken.de)



**ERKRANKUNGEN  
& VERLETZUNGEN  
DER HAND AUF  
MODERNSTEM  
NIVEAU BEHANDELN**

GUT VORBEREITET –  
GUT BETREUT IN DEN  
ALB FILS KLINIKEN



Wie wichtig der schmerz- und einschränkungsfreie Gebrauch der Hände für einen unbeschwerten Alltag ist, zeigt sich meist erst, wenn Erkrankungen oder Verletzungen ihn verhindern.

## SEHR KOMPLEX: ERKRANKUNGEN DER HAND

LIEBE PATIENTIN, LIEBER PATIENT,

Die Anatomie der menschlichen Hand ist komplex: 27 Knochen, 40 Muskeln, viele Sehnen, Nerven und Blutgefäße sorgen für umfassende Fähigkeiten. Diese Feingliedrigkeit sorgt für ihre große Bewegungsvielfalt, ihr Feingefühl und einen sensiblen Tastsinn. Damit verbunden ist aber auch eine große Verletzlichkeit: Knochen, Gelenke, Sehnen, Nerven, Blutgefäße, Haut und Muskeln können dabei jeweils einzeln oder auch in entsprechender Kombination erkranken bzw. verletzt werden oder fehlgebildet sein.

Verletzungen und verschleißbedingte Beschwerden im Bereich der Hände sind sehr häufig. So betrifft beispielsweise jeder fünfte Arbeitsunfall die Hand. Ein Funktionsausfall der Hand beeinträchtigt nicht nur erheblich unsere Lebensqualität, eine Verletzung oder Erkrankung der Hand kann auch zu einer Berufsunfähigkeit führen.

**Bei sämtlichen Erkrankungen und Verletzungen sind wir für Sie da.**

Unser wichtigstes Anliegen in der Sektion Handchirurgie im Orthopädisch-Unfallchirurgischen Zentrum ist es, die ureigene Beweglichkeit, Kraft und Stabilität sowie Sensibilität der Hand (wieder-) herzustellen bzw. zu erhalten. Unser Spektrum umfasst alle degenerativen Erkrankungen und Verletzungen der Hand, beginnend mit Stabilisierung von Knochenbrüchen über die Replantation amputierter Finger bis einschließlich des Ellbogengelenks sowie angeborene Fehlbildungen und Fehlstellungen. Auch Nervenengpasssyndrome, wie das Karpaltunnelsyndrom oder chronische Entzündungssyndrome wie beispielsweise die Quervain-Krankheit, auch als Tendovaginitis de Quervain bezeichnet und eine der häufigsten Sehnencheidenentzündung im Handgelenk, bis hin zur Naht durchtrennter Nerven oder Blutgefäße unter mikroskopischer Sicht behandeln wir mit hoher Kompetenz und Erfahrung.

Mit dem Radiologischen Institut der ALB FILS KLINIKEN als wichtigem Partner gewährleisten wir Ihnen höchste Qualität in der Bildgebung, wie zum Beispiel Röntgen, Computertomografie oder Kernspintomografie. Das Therapiezentrum der ALB FILS KLINIKEN unterstützt Ihre Genesung durch hervorragende Physiotherapie sowie physikalische Therapie, die sich durch regelmäßige Mitarbeiterfortbildungen auf dem neuesten Stand befinden.

Wir verstehen uns jedoch nicht nur als Partner während Ihres stationären Aufenthaltes, vielmehr möchten wir auch außerhalb Ihrer zuverlässiger Behandler an der Seite Ihres Hausarztes, Orthopäden oder Unfallchirurgen sein. Hierfür bieten wir Ihnen wöchentlich mehrfach unsere Sprechstunden an, in welchen Ihnen unsere Spezialisten auf dem Fachgebiet der Hand permanent beratend zur Seite stehen. Dabei geht es sowohl um allgemeine Behandlungsfragen als auch um die vorstationäre Betreuung und die nachstationäre Versorgung.

Im Folgenden möchten wir Ihnen einen kurzen Überblick über die Möglichkeiten unserer Sektion Handchirurgie im Orthopädisch-Unfallchirurgischen Zentrum bei den häufigsten Erkrankungen der Hand bieten.

Wir freuen uns darauf, Ihr zukünftiger Partner in allen Fragen der Handtherapie sein zu können. Vertrauen Sie auf uns. Wir sind für Sie da.

Prof. Dr. med. René Schmidt  
Geschäftsführender Chefarzt

Dr. med. Andrea A. Tandara  
Sektionsleiterin Handchirurgie

Dr. med. Christina Spang  
Oberärztin

# NERVENKOMPRESSIONS-SYNDROME (NERVENENGPÄSSE)

- ▶ Karpaltunnelsyndrom
- ▶ Ellenrinnensyndrom (Sulcus ulnaris Syndrom)
- ▶ Guyonlogensyndrom

## Karpaltunnelsyndrom

Der Karpaltunnel ist ein maßgeschneiderter Kanal auf der Beugeseite am Übergang zwischen Unterarm und Hand. Er wird begrenzt von Handwurzelknochen (Karpus) und Handwurzelband (Retinaculum flexorum, auch Handband): In dem Kanal teilt sich der Mittelnerv (N. medianus) den engen Raum mit neun Beugesehnen (eine einzelne für den Daumen und jeweils zwei für die vier Finger).

### Was ist ein Karpaltunnelsyndrom und wie kommt es dazu?

Kommt es zum Anschwellen der Sehnen oder Ablagerung von Bindegewebe im Karpalkanal, wird der Raum zu eng und der Nerv wird gedrückt. Dies macht sich durch ein Ameisenlaufen, Taubheitsgefühl oder sogar Schmerzen an Daumen, Zeige-, Mittel- und häftigem Ringfinger bemerkbar. Durch Beugen der Hand im Handgelenk, was häufig nachts der Fall ist, wird der Raum noch enger, wodurch es insbesondere nachts zu diesen Missempfindungen kommen kann, mit entsprechender Störung der Nachtruhe.

### Wie wird behandelt?

Anfangs steht zunächst das Abwarten mit konservativem Behandlungsansatz: Nachlagerungsschiene und entzündungshemmende Medikamente. Sind diese nicht zielführend oder zeigt die Messung der Nervenleitgeschwindigkeit (neurologische Untersuchung) starke Veränderungen, sollte eine Operation durchgeführt werden.


### Wie verläuft die Operation?

#### Verfahren:

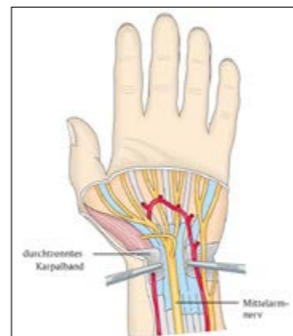
- Offene Karpalkanalspaltung
- Endoskopische Karpalkanalspaltung

Das Kernprinzip der Operation ist das Spalten des Handwurzelbandes. Wie das Öffnen eines zu engen Gürtels führt dies zu einer Druckentlastung und gibt dem Mittelnerven wieder genügend Platz. Er kann sich entfalten. Die Missempfindungen nehmen mit der Zeit ab, aber vor allem die Schmerzen werden sofort gelindert. Wurde der Nerv zu lange eingeeengt, können die Missempfindungen unter Umständen dauerhaft fortbestehen oder sich nur ungenügend rückbilden.

Bei der offenen Karpalkanalspaltung wird das Band in örtlicher Betäubung („wide awake“), seltener not-



wendig Armbetäubung (Plexusanästhesie), über einen Hautschnitt in der Hohlhand direkt von außen gespalten. Die sich dann bildende Narbe kann anfangs sehr empfindlich sein und führt in manchen Fällen zu einer etwas verzögerten Wiederaufnahme von schwereren körperlichen Arbeiten.

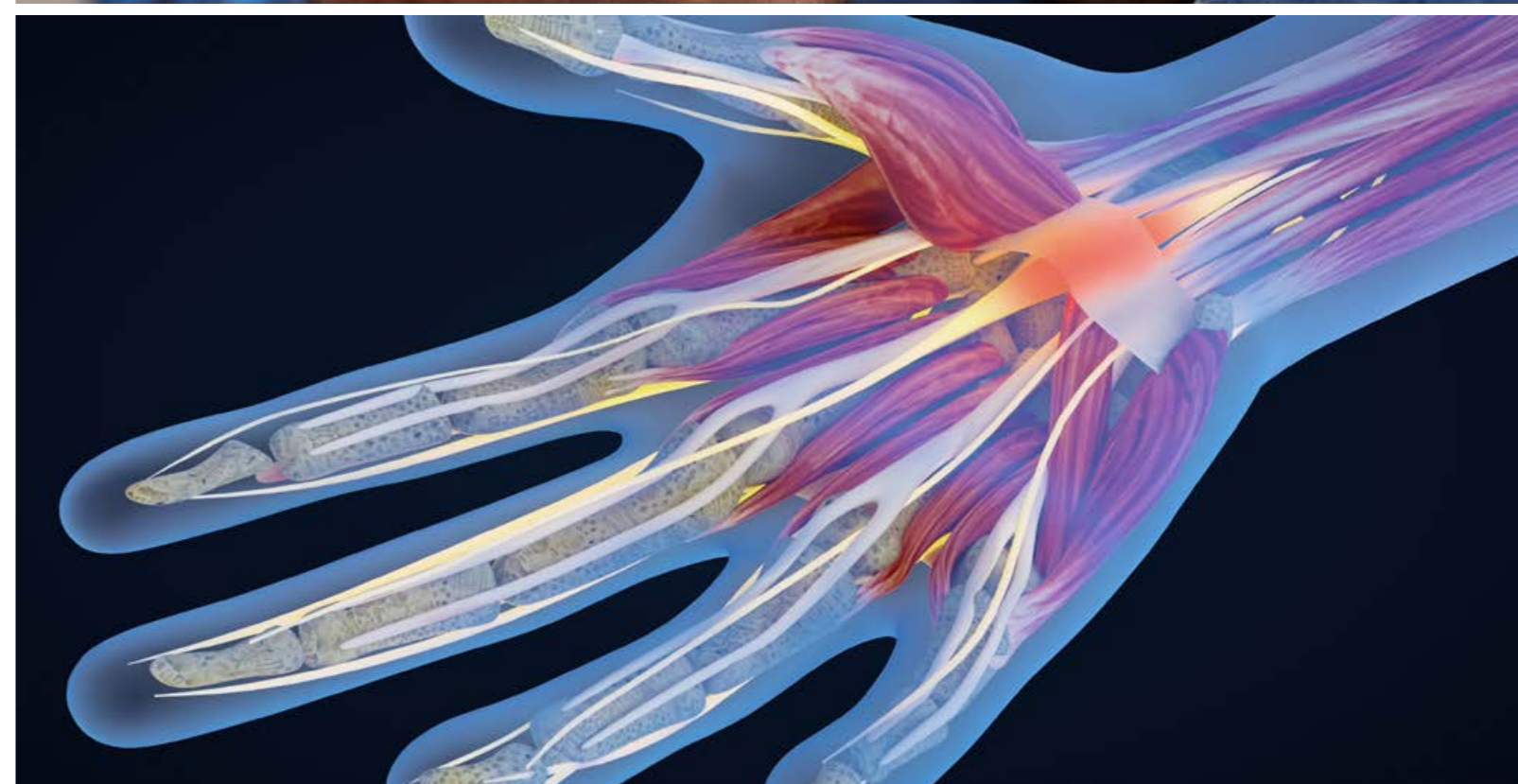
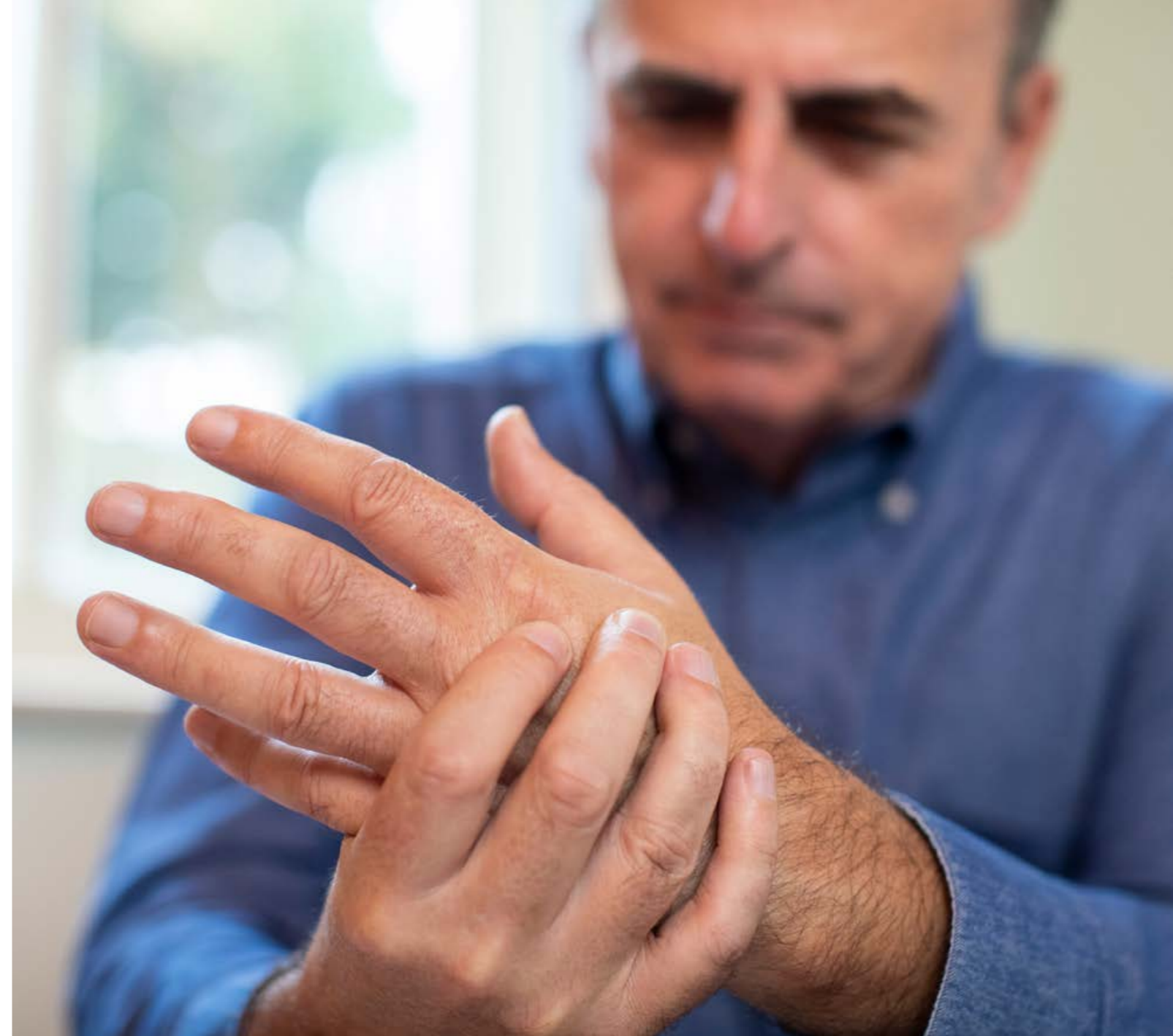

Grafik aus Aufklärungsbögen aus dem Thieme-Compliance-System. Erschienen bei Thieme Compliance GmbH, Am Weichselgarten 30a, 91058 Erlangen, [www.thieme-compliance.de](http://www.thieme-compliance.de)

Bei der endoskopischen Karpalkanalspaltung wird nur ein kleinerer äußerer Schnitt in der Handgelenksbeugefurche getätigt und mit einem Messer unter endoskopischer Sicht das Band von innen gespalten. Hierbei ist aber eine sehr gute Sicht Voraussetzung. Hierzu ist eine Armbetäubung meistens obligat.

### Die Nachbehandlung

In beiden Fällen wird für die Dauer der ersten Wundheilung (bis zum Fadenzug nach zwei Wochen) bei körperlich tätigen Menschen eine Arbeitsunfähigkeit bis zu zwei Wochen bestehen. Eine besondere Schienung ist nicht notwendig.



# NERVENKOMPRESSIONS-SYNDROME (NERVENENGPÄSSE)

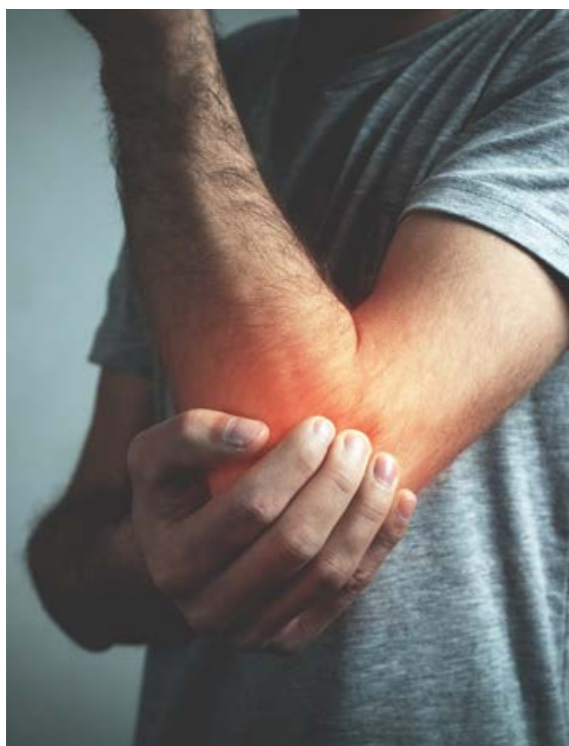- ▶ Karpaltunnelsyndrom
- ▶ Ellenrinnensyndrom (Sulcus ulnaris Syndrom)
- ▶ Guyonlogensyndrom

## Ellenrinnensyndrom

Es handelt sich um ein Nervenengpasssyndrom, wie das Karpaltunnelsyndrom. Hierbei wird allerdings der Ellenerv (Nervus ulnaris) auf Höhe des Ellenbogens in der Ellenrinne gedehnt/engeengt. Die Ellenrinne ist eine knöcherne Rinne an der Innenseite des Oberarmknochens in Höhe des Ellenbogens und wird durch ein derbes Band abgeschlossen, ähnlich dem Karpalkanal.

Bekannt ist der Nerv, wenn man im Volksmund vom „Musikantenknochen“ spricht. Stößt man sich den Ellenbogen an einer scharfen Kante an, kann es zu einem äußerst schmerzhaften Elektrisieren oder Taubheitsgefühl kommen. Dieses strahlt vom Ellenbogen zum Kleinfinger/halben Ringfinger und zur Oberarminnenseite aus.

Zu starke Beugung oder Streckung des Unterarmes, Aufstützen, Verletzungs- oder verschleißbedingte knöcherne Veränderungen oder andere Vorwölbungen (Raumforderungen) können zur Einengung des Nerven führen. Es treten wiederholt oder dauerhaft Taubheitsgefühle des Klein-/halben Ringfingers und Schwäche beim Greifen auf. Dinge fallen aus der Hand.



### Wie wird behandelt?

Anfangs steht zunächst das Abwarten und konservative Maßnahmen: Meiden der Extremstellungen des Unterarmes oder des Aufstützens, entzündungshemmende Medikamente. Sind diese nicht zielführend bzw. zeigt die Bildgebung eindeutige Zeichen einer Einengung oder einer Raumforderung und sind bei der Messung der Nervenleitgeschwindigkeit (neurologische Untersuchung) starke Veränderungen sichtbar, führt an einer Operation kein Weg vorbei.

### Wie verläuft die Operation?

#### Verfahren: Ellenrinnenspaltung

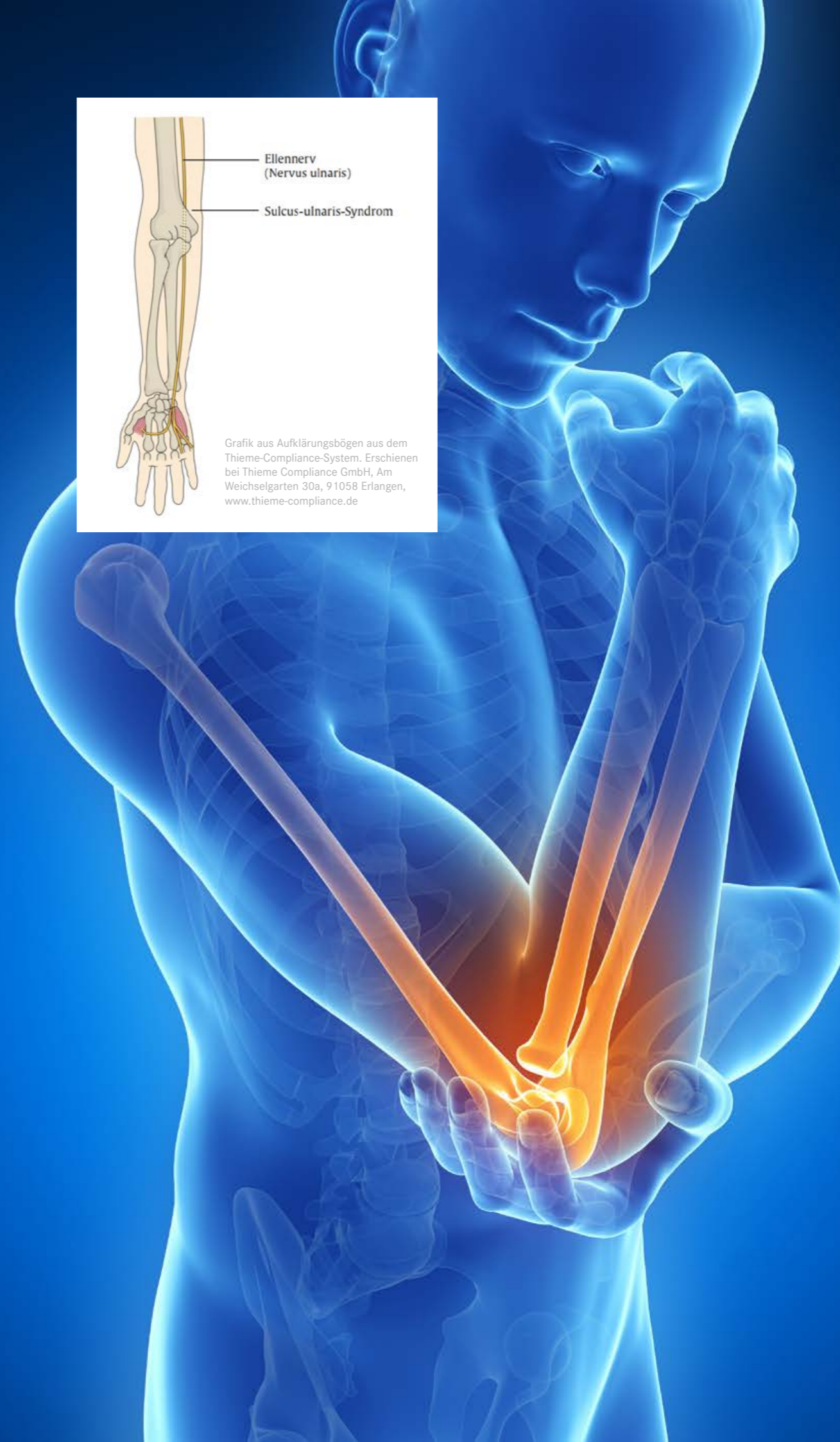
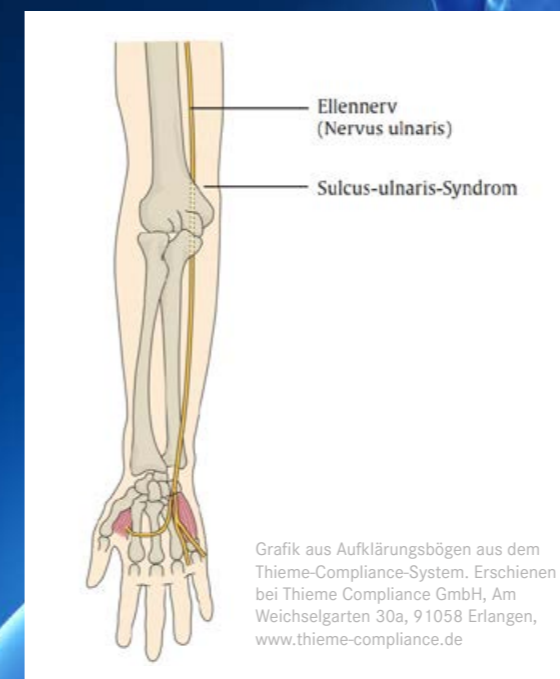
Das Kernprinzip der Operation ist wie beim Karpaltunnelsyndrom das Spalten des die Rinne bedeckenden Bandes. Diese führt zu einer Druckentlastung und gibt dem Ellenerven wieder genügend Platz. Er kann sich entfalten. Die Missempfindungen nehmen mit der Zeit ab, aber vor allem die Schmerzen werden sofort gelindert. Eine Verlagerung des Nerven von den inneren Oberarmknochen kann selten bei übermäßiger Mobilität erforderlich sein.

Der Eingriff erfolgt in örtlicher Betäubung („wide awake“) oder Armbetäubung (Plexusanästhesie).

Wurde der Nerv zu lange eingeeengt, können die Missempfindungen unter Umständen dauerhaft fortbestehen oder sich nur ungenügend rückbilden. Sind die Handinnenmuskeln mitbetroffen und besteht die Druckschädigung langfristig, kann eine Wiederkehr der Handkraft ausbleiben.

### Die Nachbehandlung

Für die Dauer der ersten Wundheilung (bis zum Fadenzug nach zwei Wochen) kann eine Arbeitsunfähigkeit bis zu zwei Wochen bestehen. Eine besondere Schienung ist normalerweise nicht notwendig.



# NERVENKOMPRESSIONS-SYNDROME (NERVENENGPÄSSE)

- ▶ Karpaltunnelsyndrom
- ▶ Ellenrinnensyndrom (Sulcus ulnaris Syndrom)
- ▶ Guyonlogensyndrom

## Guyonlogensyndrom

Es handelt sich um ein Nervenengpasssyndrom, wie das Karpaltunnelsyndrom. Hierbei wird allerdings der Ellenerv (Nervus ulnaris) in der sog. Guyonloge, einem engen Kanal am Eingang in die ellenseitige Hohlhand, eingeengt. Die Loge ist im Wesentlichen von einem bedeckenden Band und zwei Handwurzelknochen begrenzt, dem Hakenbein und dem Erbsenbein.

### Was ist ein Guyonlogensyndrom und wie kommt es dazu?

Aufstützen (vor allem bei Rennradfahrern), Verletzungs- oder verschleißbedingte knöcherne Veränderungen oder andere Vorwölbungen (Raumforderungen wie Ganglien) können zu einer Einengung des Nervs führen. Somit treten beim Guyonlogensyndrom wiederholt oder dauerhaft Taubheitsgefühl des Klein-/halben Ringfingers und Schwäche beim Greifen auf. Dinge fallen aus der Hand.

### Wie wird behandelt?

Anfangs können unter Umständen zunächst das Abwarten und konservative Maßnahmen zu einer Linderung führen: Meiden der Extremstellungen wie das Aufstützen (kein Rennradlenker, ergonomische Lenkergriffe), entzündungshemmende Medikamente. Sind diese nicht zielführend bzw. zeigt die Bildgebung eindeutige Zeichen einer Einengung zum Beispiel durch eine Raumforderung (Ganglion) und sind die Handinnenmuskeln bereits verschmächtigt, führt an einer Operation kein Weg vorbei. Eine Messung der Nervenleitgeschwindigkeit (neurologische Untersuchung) macht nur selten starke Veränderungen sichtbar.

### Wie verläuft die Operation?

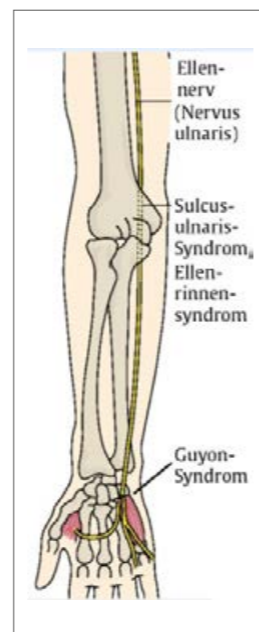
#### Verfahren: Offene Spaltung der Guyonloge

Das Kernprinzip der Operation ist das Spalten des die Guyonloge verschließenden Bandes. Wie das Öffnen eines zu engen Gürtels führt dies zu einer Druckentlastung und gibt dem Ellenerv wieder genügend Platz. Ist eine Raumforderung die Ursache der Einengung, muss diese entfernt werden. Nachfolgend nehmen die Missempfindungen mit der Zeit ab, die Kraft kehrt wieder. Wurde der Nerv zu lange eingeengt, können die Missempfindungen und die Kraftlosigkeit unter Umständen dauerhaft fortbestehen oder sich nur ungenügend rückbilden.

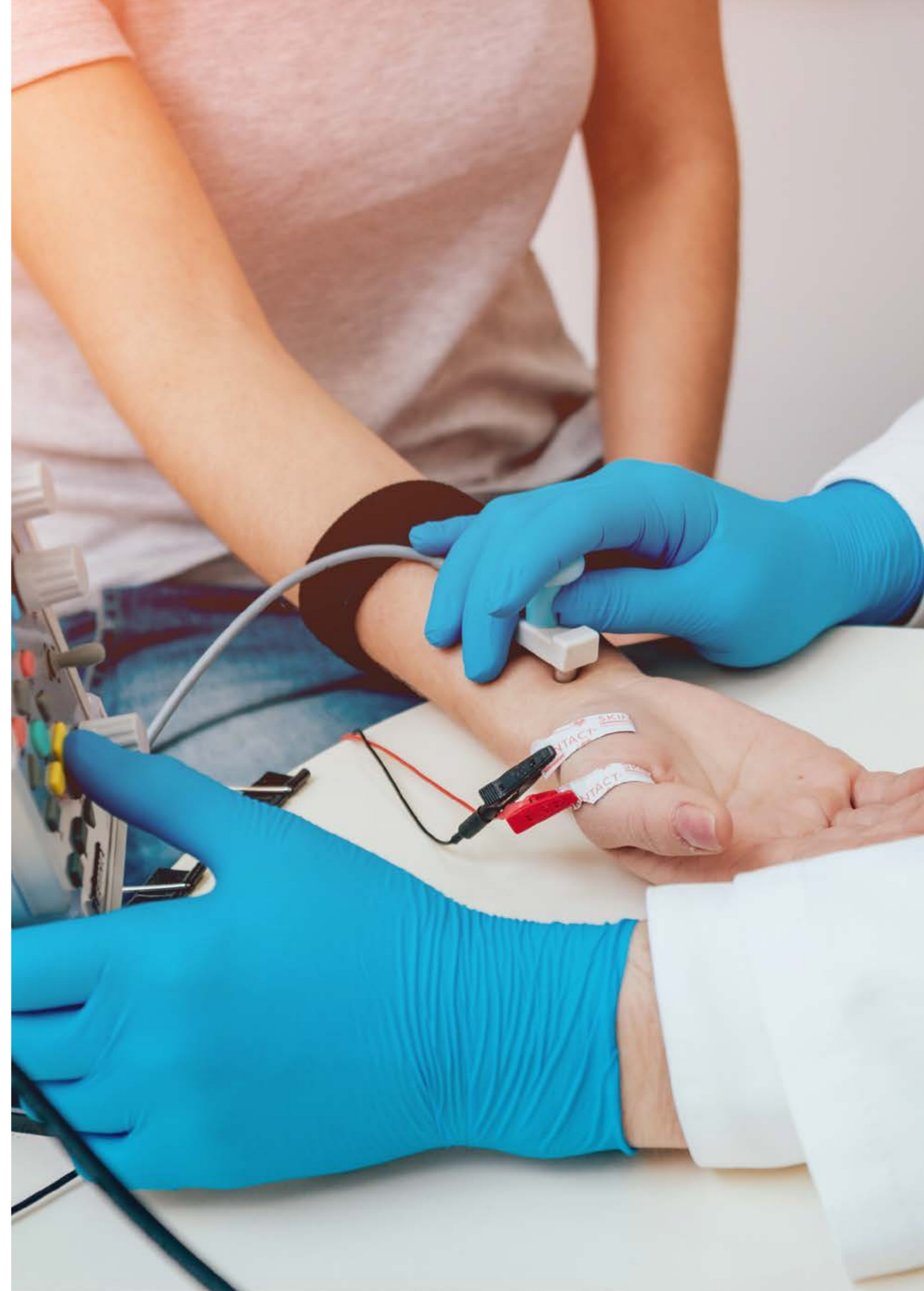Das Band wird in örtlicher Betäubung („wide awake“), seltener notwendig in Arm-betäubung (Plexusanästhesie), über einen Hautschnitt in der Hohlhand direkt über der Loge gespalten. Die sich bildende Narbe führt in manchen Fällen zu einer etwas verzögerten Wiederaufnahme von schwereren körperlichen Arbeiten.

### Die Nachbehandlung

Es wird für die Dauer der ersten Wundheilung (bis zum Fadenzug nach zwei Wochen) bei körperlich tätigen Menschen eine Arbeitsunfähigkeit bis zu zwei Wochen bestehen. Eine besondere Schienung ist nicht notwendig.



Grafik aus Aufklärungsbögen aus dem Thieme-Compliance-System. Erschienen bei Thieme Compliance GmbH, Am Weichselgarten 30a, 91058 Erlangen, [www.thieme-compliance.de](http://www.thieme-compliance.de)



# SEHNENSCHIEDENTZÜNDUNGEN

## ► Schnellender Finger/Daumen

Beugesehnenscheidenenge (Chronische A1-Ringbandenge)

## ► Tendovaginitis (TVS) de Quervain

Sehnenscheidenenge des ersten Strecksehnenfaches

### Schnellender Finger/Daumen

#### Was ist ein „schnellender Finger“ und wie kommt es dazu?

Nachdem die Beugesehnen den Karpaltunnel, einen maßgeschneiderten Kanal auf der Beugeseite am Übergang zwischen Unterarm und Hand, von der Unterarmmuskulatur kommend passiert haben, treten sie auf Höhe der Mittelhandknochenköpfe (unter der Hohlhandbeugefurche) in eine ebenfalls maßgeschneiderte Beugesehnenscheide ein. Am Daumen gibt es nur eine Beugesehne, an den vier Fingern jeweils zwei.

Diese Beugesehnenscheide wird von mehreren Ring- und Kreuzbändern gebildet, das A1-Ringband bildet hierbei den Anfang. Kommt es zum Anschwellen der Sehnen durch Überbeanspruchung, Stoffwechselstörungen, Verletzung oder Ähnlichem, wird der Raum für die Sehne(n) zu eng und am A1-Ringband kommt es zu einem Reiben. Dieses führt wiederum zu einer weiteren Reizung und nachfolgend bindegewebigen (teilweise knotigen) Verdickung der Sehne(n), die dann am A1-Ringband (am Eingang des Kanals) wie eine Perlenkette hängen bleibt, was als eine Blockade oder Schnappen wahrgenommen wird. Manchmal kann der Daumen oder der Finger gar nicht mehr gestreckt werden. Zu Beginn sind aber meistens erst belastungsabhängige Schmerzen in der Hohlhand ausstrahlend zum Daumen/Finger und Unterarm spürbar.

#### Wie wird behandelt?

Zu Beginn der Sehnenverdickung (Schmerzhaftigkeit ohne stärkeres Festhängen) kann zunächst durch Abwarten, Meiden der schmerzauslösenden Belastungen und die Einnahme eines entzündungshemmenden Medikamentes die akute Phase überwunden werden (konservative Therapie). Bleibt der Finger in der gebeugten Stellung oder sind die Schmerzen unerträglich, sollte die operative Behandlung nicht zu lange herausgezögert werden.

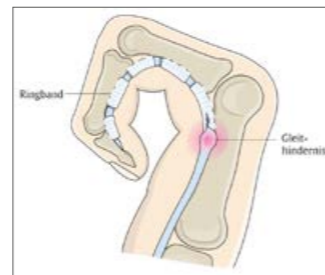
#### Wie verläuft die Operation?

##### Verfahren: A1-Ringbandsplattung

Das Kernprinzip der Operation ist das Spalten des A1-Ringbandes. Über einen kleinen, quer verlaufenden Hautschnitt in der Hohlhand wird das zu enge, verdickte Band in örtlicher Betäubung („wide awake“), seltener notwendig in Armbetäubung (Plexusanästhesie), der Länge nach

vollständig gespalten.

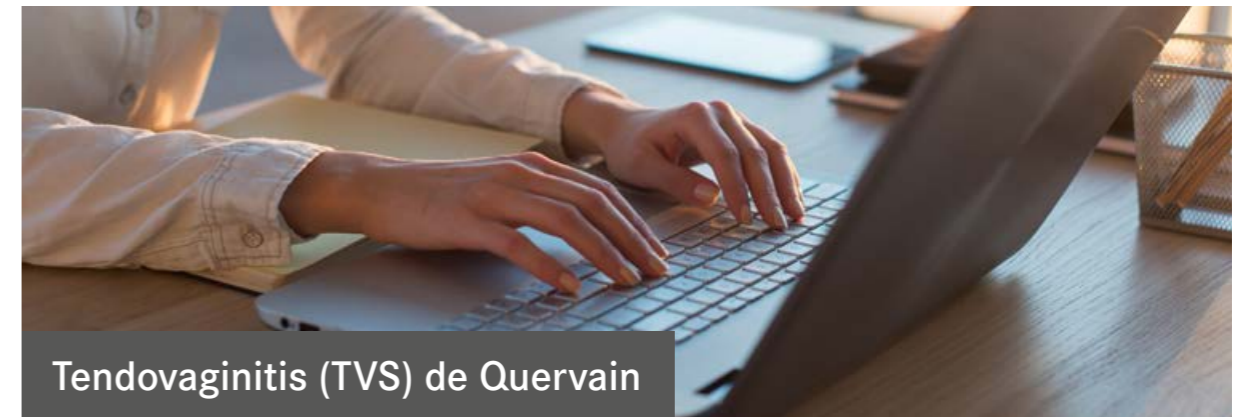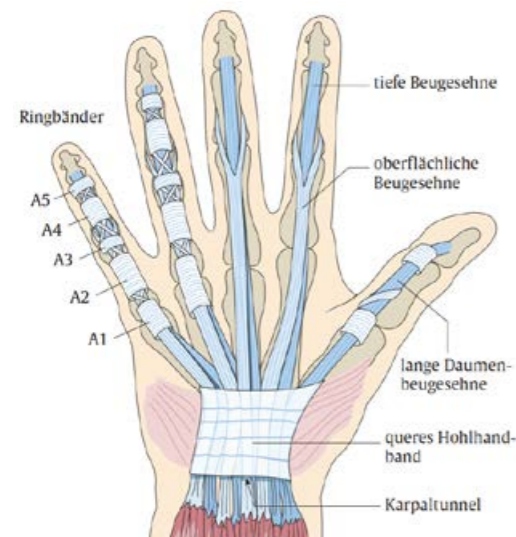
Dies kommt dem Öffnen eines zu engen Gürtels nahe. Wichtig ist, die Verklebungen der Sehne(n) zu lösen und ggf. den Beugesehnenkanal anteilig nach körperfern und körpernah zusätzlich zu erweitern. War die Diagnose richtig, kommt es zu einer sofortigen Linderung der Beschwerden. Stärkere, vor allem schon zu lange bestehende Einsteifungen der Gelenke verbleiben allerdings in einigen (wenigen) Fällen dauerhaft.



Grafiken aus Aufklärungsbögen aus dem Thieme-Compliance-System. Erschienen bei Thieme Compliance GmbH, Am Weichselgarten 30a, 91058 Erlangen, www.thieme-compliance.de

#### Die Nachbehandlung

Für die Dauer der ersten Wundheilung (bis zum Fadenzug nach zwei Wochen) wird bei körperlich tätigen Menschen eine Arbeitsunfähigkeit bis zu zwei Wochen bestehen. Je nach Empfindlichkeit und Tätigkeit kann sich diese noch um bis zu zwei Wochen verlängern. Eine uneingeschränkte Bewegung der betroffenen Finger oder des Daumens ist trotz Empfindlichkeit der Narbe zwingend erforderlich. Eine Schienung ist demnach nicht erforderlich und zielführend. Krankengymnastik ist nur bei schwerwiegenden Fällen erforderlich.



### Tendovaginitis (TVS) de Quervain

#### Was ist eine Tendovaginitis de Quervain und wie kommt es dazu?

Unsere Strecksehnen haben ihren Ursprung an den Muskelbäuchen am Unterarm und verlaufen durch maßgeschneiderte, eng bindegewebige Fächer (Kanäle) zu den Fingern bzw. zum Daumen. Wir kennen sechs Strecksehnenfächer.

Durch wiederholte monotone Bewegungen (PC-Schreiben, Musikinstrumente, Playstation) kann es zu einer Überlastung der Sehnen kommen, die zum Anschwellen der Sehnen führt. Durch den vergrößerten Sehnenumfang kommt es in dem engen Kanal zum Reiben und weiterer Reizung und im Weiteren auch Verdickung der Sehnnenscheide.

Bei Weitem am häufigsten betroffen sind die für das Abspreizen des Daumens (bei der Handöffnung) erforderlichen Sehnen - das erste Strecksehnenfach. In diesem Fach teilt sich die kurze Daumenstrecksehne („Extensor pollicis brevis“, Streckung des Daumengrundgliedes) mit den Sehnen des Daumenabspreizmuskels („Abductor pollicis longus“) den engen Kanal, gelegentlich verläuft sie in einem separaten Fach.

#### Wie wird behandelt?

Zu Beginn der Sehnenverdickung (im Stadium der alleinigen Sehnenanschwellung) kann zunächst durch Abwarten, Meiden der schmerzauslösenden Belastungen mit oder ohne Tragen einer Daumenmanschette und die Einnahme eines entzündungshemmenden Medikamentes die akute Phase überwunden werden (konservative Therapie). Selten kann eine Infiltration mit Traimcinolon sinnvoll („Cortison“-Spritze) sein.

Bleibt das Greifen mit dem Daumen unerträglich und liegt eine bindegewebige Verdickung des Faches selbst vor („pos. Finkelsteintest“), sollte die operative Behandlung nicht weiter herausgezögert werden.

#### Wie verläuft die Operation?

##### Verfahren: Komplett Spaltung des ersten Strecksehnenfaches und Lösung aller Daumenstrecksehnen

Das Kernprinzip der Operation ist das Längsspalten des 1. Strecksehnenfaches. Über einen kleinen quer verlaufenden Hautschnitt am Handgelenk außen wird das zu enge, verdickte Band in örtlicher Betäubung („wide awake“), seltener notwendig in Armbetäubung (Plexusanästhesie), der Länge nach vollständig gespalten. Die Verklebungen der Sehne(n) sind vollständig zu lösen und ggf. ein separater Kanal der kurzen Daumenstrecksehnen ebenfalls zu spalten.

War die Diagnose richtig, kommt es zu einer sofortigen Linderung der Beschwerden.

#### Die Nachbehandlung

Für die ersten Tage der Wundheilung kann ein Pflaster getragen werden. Der Fadenzug erfolgt nach zwei Wochen. Eine uneingeschränkte Bewegung/Nutzung des Daumens wird sofort nach dem Eingriff schmerzfrei möglich und sollte gesucht werden. Eine Schienung und Krankengymnastik ist demnach nicht angezeigt. Mit einer Empfindlichkeit der Narbe ist bis zu drei Monaten nach dem Eingriff zu rechnen. Die Narbe erreicht nach Abschluss der Narbenreife nach zwei Jahren den Endzustand.



# PALMARFIBROMATOSE

## ► M. Dupuytren

### M. Dupuytren

#### Was ist M. Dupuytren und wie kommt es dazu?

Die Palmarfibromatose, der so genannte M. Dupuytren, ist eine krankhafte Verdickung der Palmarfaszie, einem bindegewebigen Band der Hohlhand, die auf der Beugeseite am Übergang zwischen Handgelenk und Hand beginnt und zu den Fingern läuft. Sie bedeckt schützend die weichen und sehr wichtigen Strukturen der Hohlhand, die Arterien, Nerven und Beugesehnen.

Anfangs ist die Verdickung kaum erkennbar/tastbar, im fortschreitendem Stadium kommen zunehmend Stränge zum Vorschein, die häufig als Beugesehnen missdeutet werden und zu einer Krümmung der Finger führen. Die Streckung der Finger wird zunehmend gehemmt.

Der genaue Entstehungsmechanismus wird nach wie vor nicht verstanden, gewisse genetische Faktoren oder Verletzungen scheinen die Neubildung und Verdickung der Stränge zu begünstigen.

#### Wie wird behandelt?

Prinzipiell handelt es sich um eine gutartige Veränderung, die, solange sie nicht stört oder Beschwerden macht, nicht behandlungsbedürftig ist.

Führt der Strang zunehmend zu einer Beugekrümmung oder drückt beim Greifen, ist das Verfahren der Wahl eine vollständige offene Entfernung des Stranges. In seltenen Fällen kann die isolierte Durchtrennung des Stranges minimalinvasiv (Nadelfasziotomie) die Beugekrümmung (anteilig) lösen, der Strang wird hierdurch aber bleiben.

#### Wie verläuft die Operation?

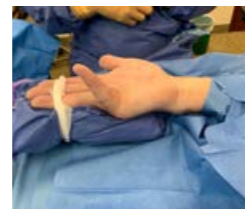##### Verfahren:

- Ausschneidung des Stranges
- Nadelfasziotomie

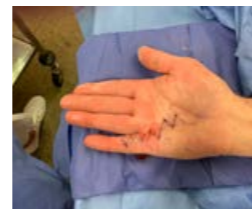Bei dem offenen Verfahren wird das erkrankte Band (der Strang) in Armbetäubung (Plexusanästhesie), seltener örtlicher Betäubung („wide awake“), über einen Hautschnitt in der Hohlhand entfernt. Die Blutgefäße und Nerven werden hierbei mit Lupenbrille akribisch ausgespart/teilweise aus dem Strang herausgelöst. In manchen Fällen muss die Haut hauchdünn von dem kranken Strang abgetragen werden, damit der Strang nicht wiederkehrt.

#### Die Nachbehandlung

Nach dem offenen Verfahren kann es zu einer etwas verzögerten Wundheilung kommen.



Eine ausgeprägte Form der Palmarfibromatose...



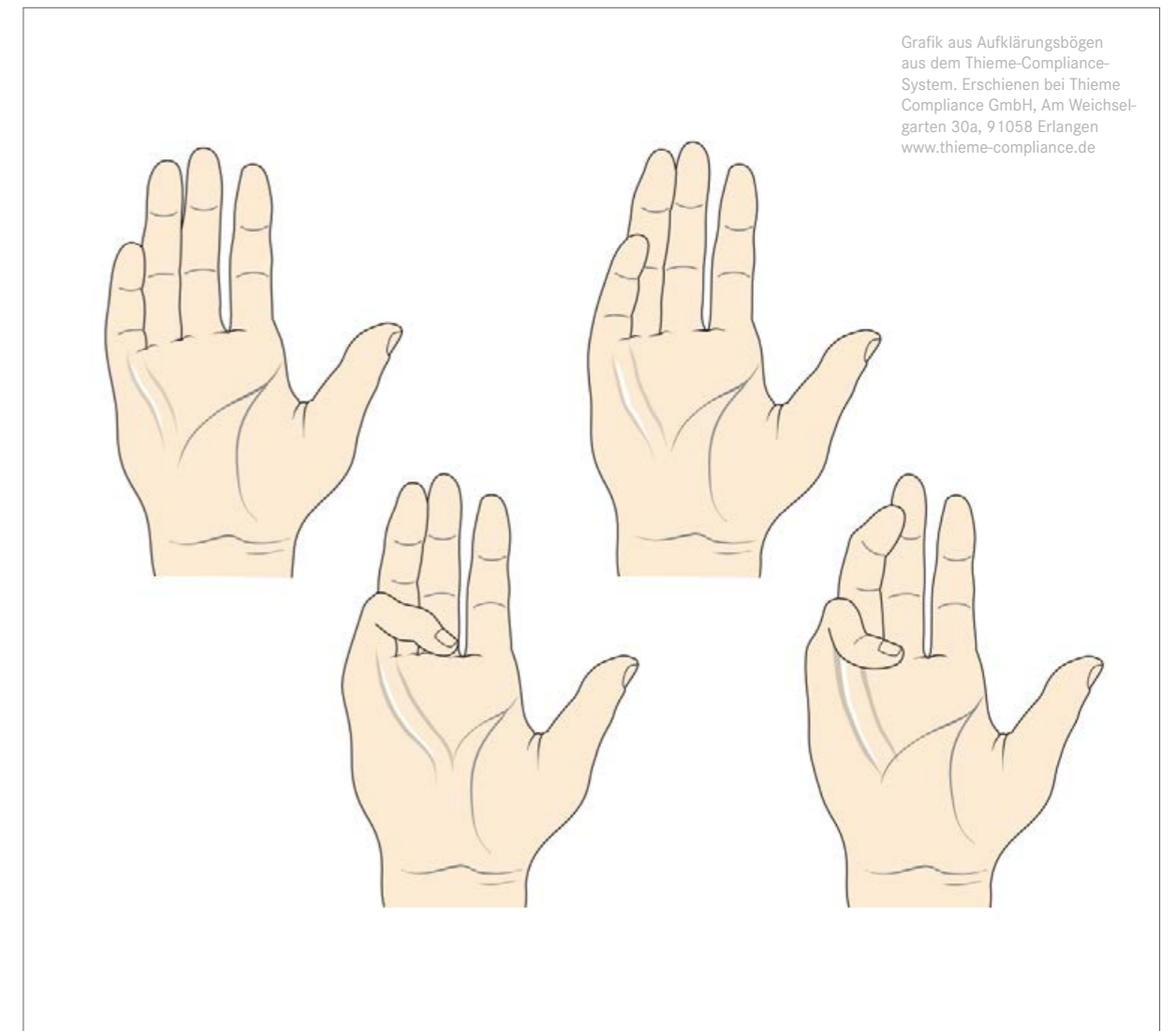
...nach dem operativen Eingriff.

Fotos: ALB FILS KLINIKEN

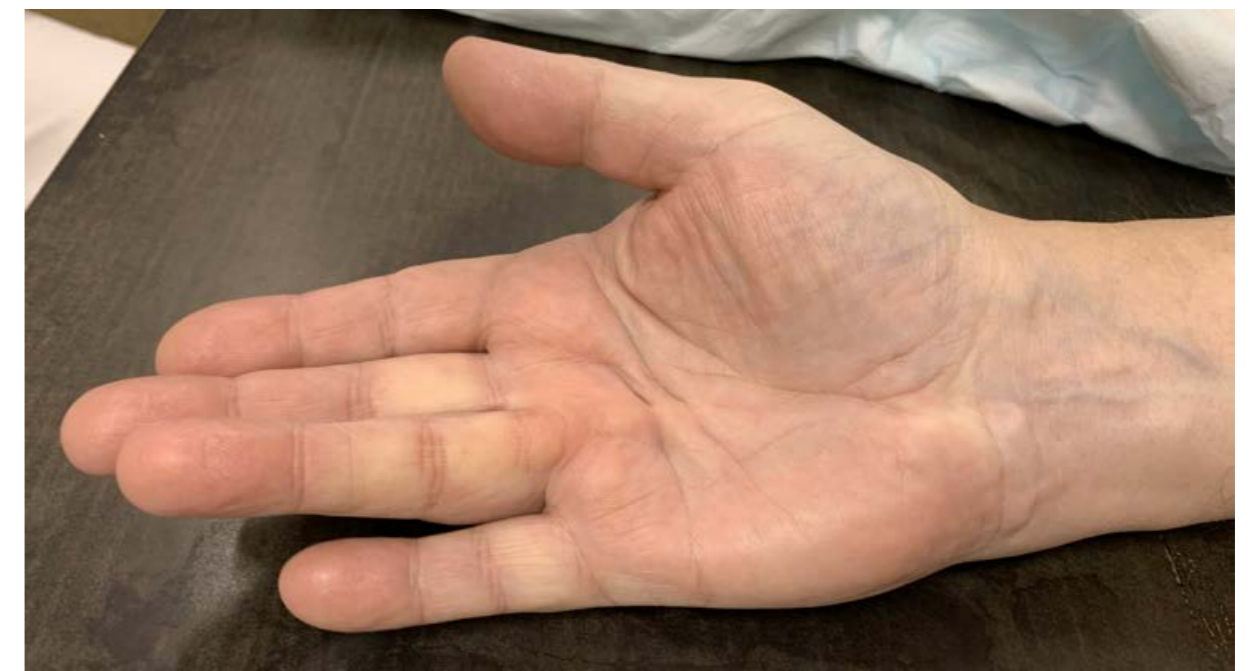Für die Dauer der ersten Wundheilung (bis zum Fadenzug nach zwei Wochen) besteht bei körperlich tätigen Menschen eine Arbeitsunfähigkeit in jedem Fall für zwei Wochen. Die sich danach bildende Narbe kann anfangs sehr empfindlich sein und führt in manchen Fällen zu einer etwas späteren Wiederaufnahme schwererer körperlicher Arbeit.

Bei der Nadelfasziotomie wird der Strang nur in örtlicher Betäubung („wide awake“) gestichelt, eine längere Wundheilung ist nicht zu erwarten.

Sobald möglich sollten die Finger bewegt und die Streckung aktiv sowie mittels Dehnung eigentätig mehrmals täglich geübt werden. Eine Schienung des betroffenen Fingers in einer Hülse in gestreckter Stellung zur Nacht kann bis zur Vollendung des dritten Monats nach dem Eingriff sinnvoll sein.



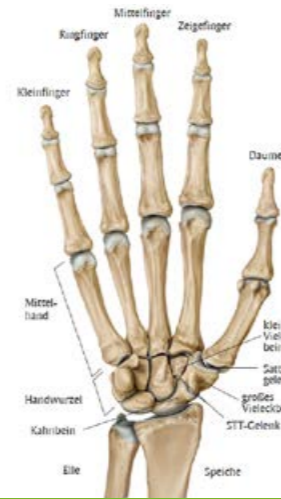Grafik aus Aufklärungsbögen aus dem Thieme-Compliance-System. Erschienen bei Thieme Compliance GmbH, Am Weichselgarten 30a, 91058 Erlangen www.thieme-compliance.de



M. Dupuytren im Anfangsstadium mit leicht gekrümmtem Ringfinger

# ARTHROSE

## ► Rhiz- und/oder STT-Arthrose



Grafik aus Aufklärungsbögen aus dem Thieme-Compliance-System. Erschienen bei Thieme Compliance GmbH, Am Weichselgarten 30a, 91058 Erlangen, www.thieme-compliance.de

### Rhiz- und/oder STT-Arthrose

#### Was ist eine „Rhiz- und STT-Arthrose“ und wie kommt es dazu?

Bei Arthrose handelt es sich um Verschleiß eines Gelenkes, es liegt Knorpelabrieb vor. Im Falle des Daumensattelgelenkes (Übergang des Daumenmittelhandknochen zur Handwurzel) spricht man von Rhizarthrose. Bei der STT-Arthrose ist das benachbarte Handwurzelgelenk - zwischen dem großen/kleinen Vieleckbein und dem Kahnbein - verschlissen.

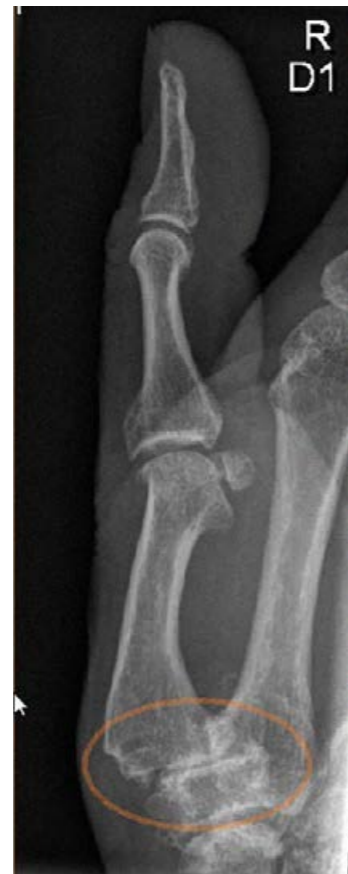Meistens sind Frauen betroffen (w:m 10:1). Veranlagungsbedingte Bindegewebsschwäche gepaart mit einer geringeren (Hand-)Kraft wird als Ursache einer vorzeitigen Abnutzung des Daumensattelgelenkes angesehen. So übertragen sich die Kräfte beim Grobgriff (Greifen von Gegenständen mit dem Daumen) um den Faktor 8 bis 10 am Daumensattelgelenk und führen bei ungenügender Stabilisierung des Gelenkes zu (vorzeitigem) Abrieb. Bemerkbar macht sich der Verschleiß des Daumensattelgelenkes durch zunehmende belastungsabhängige Schmerzen beim Anwenden des Grobgriffes, so können bald schmerzbedingt keine Flaschen oder Gläser mehr geöffnet werden.



#### Wie wird behandelt?

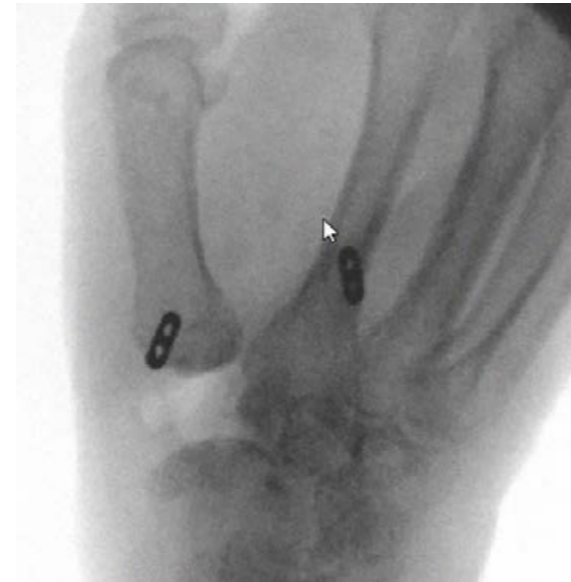Anfangs kann durch konservative Maßnahmen Zeit gewonnen werden: alleiniges Abwarten oder Meiden des Grobgriffes, Nutzen ergonomischer Werkzeuge/Greifhilfen (breite Griffe, Zange zum Öffnen von Gläsern), Tragen einer Daumenmanschette, entzündungshemmende Medikamente, Infiltration (Cortison-Spritzen) oder Bestrahlung können Linderung bringen.

Sind diese Maßnahmen nicht (mehr) ausreichend und der Leidensdruck entsprechend groß bzw. die Einschränkungen im täglichen Leben nicht mehr tolerabel, muss an eine operative Behandlung gedacht werden.



Der durch Gelenkknorpel gebildete Gelenkspalt im Daumensattelgrundgelenk ist im Röntgenbild kaum noch sichtbar.

Foto: ALB FILS KLINIKEN



Aufhängung des ersten Mittelhandknochens über einen Fadenzügel an der Basis des zweiten Mittelhandknochens nach Entfernung des großen Vieleckbeines.

Foto: ALB FILS KLINIKEN

#### Wie verläuft die Operation?

##### Verfahren:

- Minimalinvasive Gelenktoilette mit Entfernung der Gelenkinnenhaut und der Gelenkfläche
- Vollständige Entfernung des verschlissenen großen Vieleckbeines (Trapezektomie) mit Aufhängung

Das Kernprinzip beider Verfahren ist die Entfernung der schmerzhaften Gelenkfläche. Im Fall des minimalinvasiven Verfahrens (Knopflochchirurgie) erfolgt eine Entfernung der Gelenkinnenhaut und der Gelenkfläche über eine Gelenkspiegelung - eine so genannte Gelenktoilette. Durch alleiniges Entfernen der verschlissenen Gelenkflächen kann der schmerzhafte Bewegungskonflikt beseitigt und unter Umständen eine hinreichende Linderung der Schmerzen erreicht werden. Ist die Linderung nicht hinreichend oder nach einer Weile wieder aufgebraucht, ist eine vollständige Entfernung des großen Vieleckbeines (Trapezektomie) der Goldstandard. Bei mitbetroffenem STT-Gelenk ist diese Methode primär angezeigt. Teilweise werden hierbei die gelenktragenden Anteile des kleinen Vieleckbeines auch entfernt.

Um ein Absinken des ersten Mittelhandknochens zum Kahnbein zu vermeiden, wird der erste Mittelhandknochen über einen Fadenzügel zur Basis des zweiten Mittelhandknochens aufgehängt.

Der minimalinvasive Eingriff wird in Teilbetäubung des Armes (Plexusanästhesie) ambulant durchgeführt. Die Entfernung des großen Vieleckbeines erfolgt unter stationären Bedingungen unter Betäubung des Armes mittels Plexuskatheter, der postoperativ als Schmerzkatheter eine gute Einstellung der Schmerztherapie ermöglicht.

#### Die Nachbehandlung

Für die Dauer von drei Monaten sollte der Grobgriff (das Greifen mit dem Daumen) mit der betroffenen Hand gänzlich vermieden werden. So lange benötigt der Körper, um hinreichend stabiles Gewebe auszubilden, welches den Belastungen des Grobgriffes standhält. Für die ersten sechs Wochen wird zur Linderung eine Daumenmanschette getragen. Aus dieser heraus soll der Daumen bewegt, die Fingerspitzen berührt werden.



# HANDGELENKSGANGLION

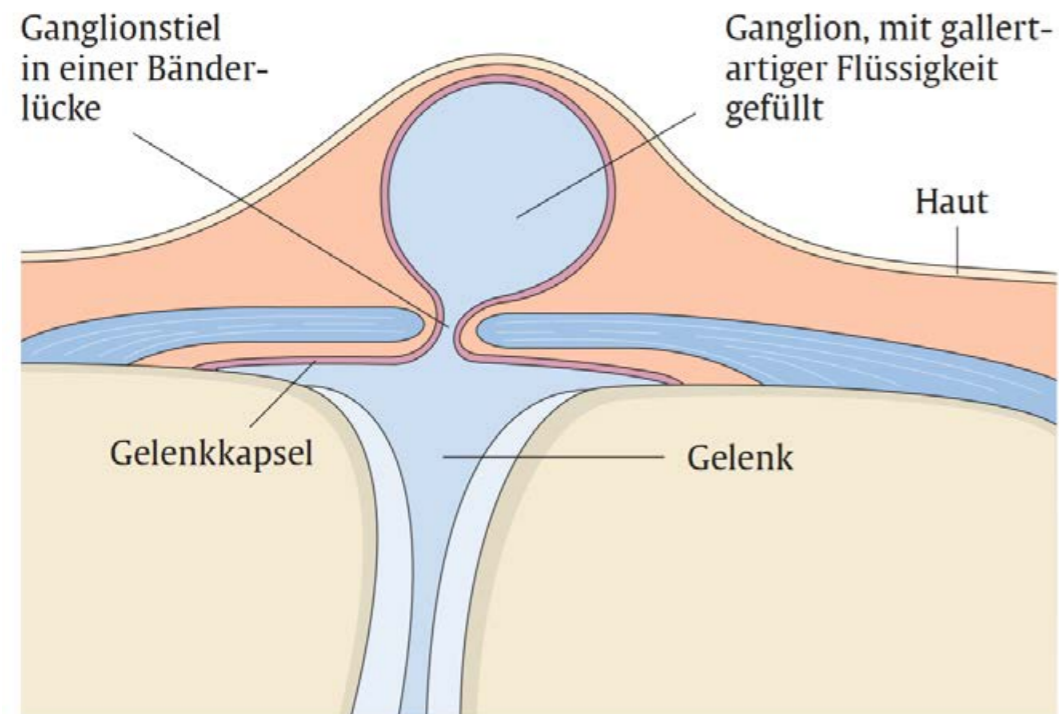
## ► Handgelenksganglion (Überbein)

### Handgelenksganglion (Überbein)

#### Was ist ein Handgelenksganglion (Überbein) und wie kommt es dazu?

Ein Überbein, das so genannte Ganglion, ist im Allgemeinen eine Ausstülpung der Gelenkkapsel und ist meist als ‚steinharte‘ Raumforderung erkenn- und tastbar. Wegen der harten Konsistenz wird ein Ganglion im Volksmund auch Überbein genannt. Die meisten Ganglien der Hand haben ihren Ursprung am SL-Band-Komplex des Handgelenkes, dann typischerweise streckseitig (Loco tipico). Durch eine Lücke in diesem Band tritt Gelenkflüssigkeit in einen Sack aus und kann dann aufgrund eines Ventilmechanismus nicht mehr zurück in das Gelenk.

Schmerzhaftigkeit kann beim Aufstützen mit den Händen auftreten und ist nicht von der Größe des Ganglions abhängig.



Grafik aus Aufklärungsbögen aus dem Thieme-Compliance-System. Erschienen bei Thieme Compliance GmbH, Am Weichselgarten 30a, 91058 Erlangen, [www.thieme-compliance.de](http://www.thieme-compliance.de)

#### Wie wird behandelt?

Prinzipiell handelt es sich um eine gutartige Veränderung, die, solange sie nicht stört oder Beschwerden macht, nicht behandlungsbedürftig ist. Häufig bildet sie sich spontan nach einer bestimmten Zeit so zurück, wie sie gekommen ist.

Bleibt sie bestehen und stört (drückt, schmerzt), kann sie operativ entfernt werden. In den letzten Jahren hat das minimalinvasive Verfahren (mittels Handspiegelung) mit der Möglichkeit der Entfernung des Ursprunges ohne Schädigung der stabilisierenden Bänder Einzug gehalten.

Gelegentlich ist eine Ausschneidung von außen der vorrangige Weg, zum Beispiel bei beugeseitiger Lage neben der Handgelenksschlagader (A. radialis).

Eine Punktion (Anstechen mit einer Kanüle und Ablassen der Flüssigkeit) ist meistens von ungenügender Dauer.

#### Wie verläuft die Operation?

##### Verfahren

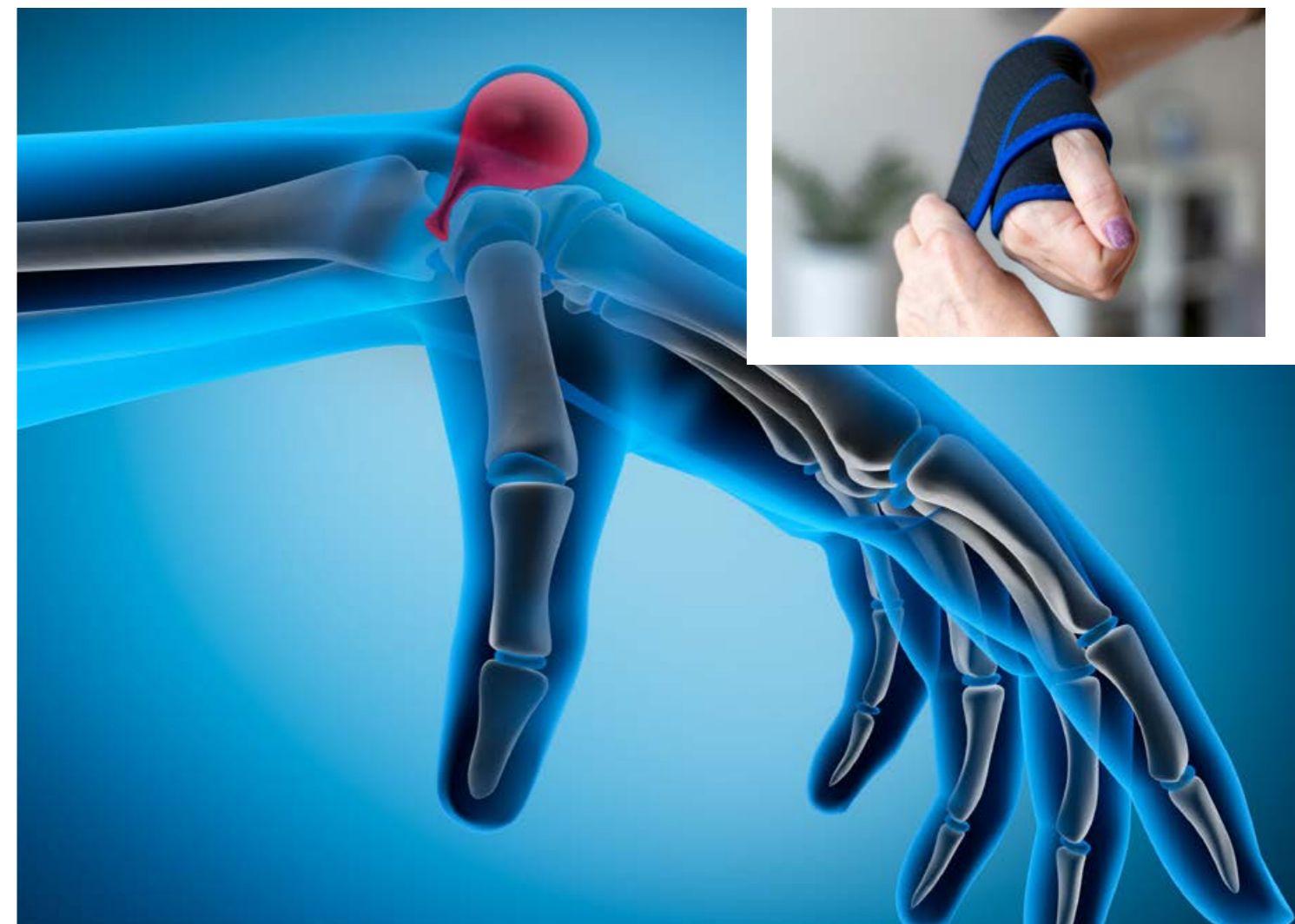- Endoskopische Abtragung des Ursprunges durch Handgelenksspiegelung
- Offene Ausschneidung des Überbeines mitsamt seinem Ursprung

In beiden Fällen wird in Armbetäubung (Plexusanästhesie) unter ambulanten Bedingungen operiert.

Bei dem offenen Verfahren wird das Überbein über einen quer oder längs verlaufenden Hautschnitt direkt über der Raumforderung aus der Umgebung herausgelöst und an seinem Ursprung in der Handgelenkkapsel ausgeschnitten. Die Kapsel muss hierbei hinreichend groß gefensternt werden, damit es zu keiner Wiederkehr des Ganglion kommt (ein Rezidiv auftritt). Bei der Handgelenksspiegelung wird über vier winzige, quere Hautschnitte mittels Endoskop der Ganglienstiel abgetragen und die Gelenkkapsel gefensternt.

##### Die Nachbehandlung

In beiden Fällen wird für die Dauer der ersten Wundheilung (bis zum Fadenzug nach zwei Wochen beim offenen Verfahren oder Entfernung der Klammerpflaster bei der Handgelenksspiegelung) eine Arbeitsunfähigkeit für zwei Wochen bestehen. Je nach Empfindlichkeit und Tätigkeit kann sich diese verlängern. Dies ist im Besonderen beim offenen Verfahren möglich. Bedarfsweise kann eine Handgelenkmanschette für einige Wochen bis zum Rückgang der Empfindlichkeit getragen werden.



## WEITERE INFORMATIONEN

### Welche Operationsmethoden gibt es?

Neben den bildgebenden Verfahren zur Stellung einer Diagnose und einer gründlichen Untersuchung, sind die Schmerzen des Patienten und der Grad der Bewegungseinschränkung entscheidend für die Wahl der Therapie. Das komplexe Zusammenspiel von Sehnen, Muskeln, Bändern, Knochen und Nerven erfordert höchste Anforderungen an den Operateur sowie ausgefeilte Techniken und Instrumente. So machen es schonende moderne Operationstechniken heute möglich, selbst feinste Nerven, Arterien und Venen beispielsweise mittels Mikrochirurgie, eine chirurgische Technik unter Verwendung eines starken Operationsmikroskops, zu rekonstruieren.

Viele handchirurgische Operationen können ambulant durchgeführt werden, so dass Sie nach der Operation nach wenigen Stunden Beobachtung wieder nach Hause gehen können.

### Nach der Operation

Gerade nach komplexen Verletzungen ist der Therapieerfolg wesentlich von einer spezialisierten Nachbehandlung abhängig. So kann zusätzlich durch gezielte Physiotherapie eine Besserung der Symptome und eine Verbesserung der Handfunktion erreicht werden. Die Physio- und Ergotherapeuten des Therapie-zentrums der ALB FILS KLINIKEN unterstützen Sie dabei.

In aller Regel übernimmt Ihr einweisender Facharzt die weitere Behandlung. Bei schwierigen Erkrankungen bzw. komplexen Verletzungen betreuen wir Sie in enger Zusammenarbeit mit Ihrem behandelnden Facharzt im Rahmen unserer Spezialsprechstunde ambulant weiter, um den Heilverlauf mit zu begleiten und eine optimale Genesung zu gewährleisten.

#### **Ihre Hände sind bei uns in guten Händen:**

Vom Zeitpunkt des Auftretens der Erkrankung bzw. Verletzung bis hin zur völligen Genesung unter Einsatz modernster Behandlungsmethoden und Gerätschaften.

### „Deine Hand verdient Experten!“

Die Kampagne der Deutschen Gesellschaft für Handchirurgie e.V. informiert über häufige Krankheitsbilder an der Hand und unterstützt Betroffene bei der Suche nach auf die Behandlung der Hand spezialisierten Ärztinnen und Ärzten.

Darunter auch unsere Handexpertin, Dr. Andrea Tandara, die über besondere Erfahrung und Fachkenntnis im Bereich der Handchirurgie verfügt.



